

Ce qu'il faut savoir

1. Savoir évoquer une exophtalmie basedowienne sur ses caractéristiques cliniques,
2. Connaître les complications oculaires de la maladie de Basedow,
3. Connaître les principes du traitement,
4. Connaître les autres causes d'exophtalmie.

I - GÉNÉRALITÉS - ÉPIDÉMIOLOGIE

Véritable atteinte auto-immune spécifique d'organe, l'ophtalmopathie dysthyroïdienne correspond aux atteintes ophtalmologiques rencontrées dans diverses maladies thyroïdiennes. L'ophtalmopathie se voit principalement dans la maladie de Basedow (85 à 90% des cas) mais peut parfois être liée à d'autres atteintes thyroïdiennes: thyroïdite lymphocytaire de type Hashimoto, ou anomalies auto-immunes biologiques sans maladie thyroïdienne apparente.

L'ophtalmopathie peut

- soit survenir en même temps que l'hyperthyroïdie ou au décours de celle-ci
- soit, parfois, précéder la survenue de l'hyperthyroïdie de quelques mois ou années.

II – CLASSIFICATION

Diverses classifications ont été utilisées pour rendre compte de la diversité symptomatologique de l'ophtalmopathie dysthyroïdienne. En effet tous les tissus oculaires ou presque peuvent être touchés.

La classification la plus utilisée est la classification NOSPECS qui tient compte des différentes

atteintes oculaires et orbitaires : chaque lettre correspond à un type d'atteinte, côté 0 ou de a à c suivant l'importance.

IV – SIGNES CLINIQUES

En suivant la classification NOSPECS on peut rencontrer les différents signes cliniques suivants :

A. Signes palpébraux

- *rétraction palpébrale supérieure*,
- *asynergie oculo-palpébrale* lors du regard vers le bas : la paupière supérieure suit mal et avec retard le mouvement du globe vers le bas.

B. Atteinte des tissus mous

œdème et rougeur des paupières et de la conjonctive.

C. Exophtalmie

C'est un signe classique retrouvé dans bon nombre d'ophtalmopathies dysthyroïdiennes. Cette exophtalmie est *dans l'immense majorité des cas bilatérale*, mais souvent asymétrique et elle peut même être unilatérale.

Classiquement elle est *axile, non pulsatile et réductible*.

Elle sera mesurée au mieux par l'exophtalmométrie à l'appareil de Hertel qui donne des chiffres supérieurs à 20mm en cas d'exophtalmie.

Elle pourra être confirmée par la tomo-densitométrie.

D. Troubles oculo-moteurs

Véritable *myopathie liée aux phénomènes oedémateux musculaires puis à la fibrose musculaire*, elle se manifeste le plus souvent par la survenue d'une *diplopie* verticale ou oblique, variable. Les muscles les plus atteints sont par ordre de fréquence le muscle droit inférieur puis le muscle droit médial.

E. Atteintes cornéennes

Ces atteintes cornéennes sont de gravité variable allant d'une simple *kératite ponctuée superficielle* à des *ulcères cornéens*.

Dans les formes gravissimes d'ophtalmopathie, on peut voir des *perforations de cornée*.

F. Neuropathie optique

Rare, elle est extrêmement grave, elle s'associe à des *altérations du champ visuel*. Il s'agit d'une véritable *neuropathie par compression du nerf optique*. L'évolution de cette neuropathie peut amener à la cécité et nécessite une thérapeutique rapide.

VI – EXAMENS COMPLÉMENTAIRES

Les examens complémentaires concernent le diagnostic de la dysthyroïdie et la confirmation de l'ophtalmopathie.

1. **La confirmation de l'hyperthyroïdie** se fait par la recherche des signes cliniques et biologiques d'hyperthyroïdie.

2. **La confirmation de l'ophtalmopathie** se fera surtout grâce à l'imagerie :

- c'est surtout la *tomodensitométrie* ou la *résonance magnétique nucléaire* qui vont montrer d'une part la présence d'une exophtalmie confirmée par

la mesure de l'index oculo-orbitaire, et les signes cliniques de l'ophtalmopathie.

- *épaississement des muscles oculo-moteurs* au début au stade oedémateux

- *puis muscles devenant filiformes, rétractés au stade de fibrose*

- *augmentation du compartiment graisseux orbitaire*

VII – DIAGNOSTIC DIFFÉRENTIEL

Les principales autres causes d'exophtalmie sont :

- *l'infection bactérienne* (cellulite orbitaire)

- *les fistules artério-caverneuses* (réalisant une exophtalmie pulsatile)

- *les tumeurs* (parmi les plus fréquentes : adénome pléiomorphe de la glande lacrymale, gliome du nerf optique, lymphomes, métastases

- *orbitopathies inflammatoires chroniques idiopathiques*.

VIII – TRAITEMENT

a) Traitement de la dysthyroïdie

Il s'agit du traitement de la maladie de Basedow en elle-même, pris en charge par l'endocrinologue ou le médecin traitant.

Le traitement par l'iode radioactif peut être un facteur déclenchant ou aggravant de l'ophtalmopathie dysthyroïdienne.

b) Traitement de l'ophtalmopathie

1. Traitements oculaires :

- ◇ il consiste à améliorer l'état oculaire des patients par des collyres visant à améliorer l'état cornéen, la lubrification cornéenne,

- ◇ à faire baisser la tension oculaire si celle-ci est élevée,

- ◇ à améliorer l'état oculo-moteur par une rééducation orthoptique ou l'utilisation de prismes.

2. Traitement anti-inflammatoires :

• Corticothérapie à forte dose (1 à 1,5 mg/kg/jour), bolus de méthylprednisolone 2 mg/kg/jour sur 3 jours dans les formes sévères.

• Radiothérapie externe dans les cas cortico-résistants.

c) Traitement chirurgical

La chirurgie réalisée en cas d'ophtalmopathie est de trois types, qui peuvent être au besoin associés :

- *la décompression orbitaire*

- *la chirurgie des muscles oculo-moteurs*

- *La chirurgie palpébrale*

Les points forts

☞ L'ophtalmopathie dysthyroïdienne recouvre différentes atteintes cliniques. Si l'exophtalmie en est la manifestation la plus classique, d'autres signes sont fréquents comme les troubles oculo-moteurs et les signes inflammatoires.

☞ L'examen de l'ophtalmopathie devra prendre en considération tous les signes possibles et sera donc un examen ophtalmologique systématique qui recherchera les différentes atteintes citées afin de permettre une classification de cette ophtalmopathie. Des complications graves en particulier la neuropathie optique peuvent émailler l'évolution et nécessitent un suivi régulier, notamment du champ visuel, de l'exophtalmométrie, et de l'oculo-motricité.

☞ Le traitement des ophtalmopathies dysthyroïdiennes est d'abord un traitement médical visant à stabiliser l'hyperthyroïdie et améliorer l'état oculaire des patients. Dans les formes sévères d'ophtalmopathie associant des signes oedémateux importants, une exophtalmie importante, des troubles oculo-moteurs sévères des traitements médicaux par voie générale principalement une corticothérapie ou d'autres traitements : radiothérapie ou chirurgie peuvent être utilisés.

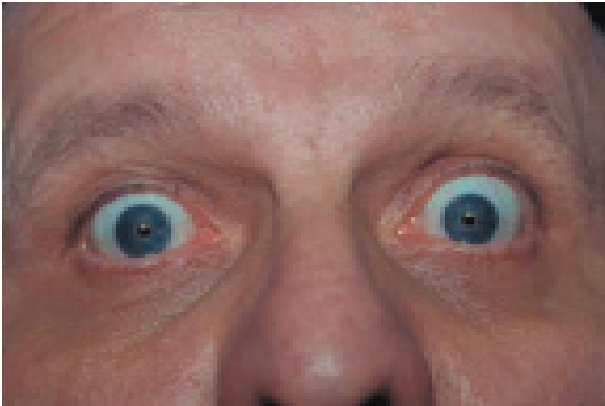

Fig. 1 - Exophtalmie dysthyroïdienne.

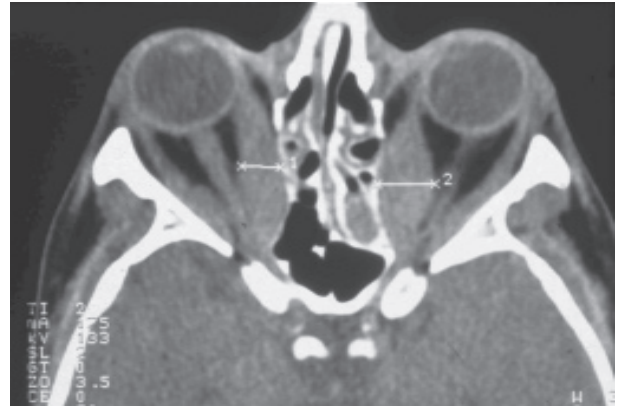


Fig. 2 - Examen tomodensitométrique d'une ophtalmopathie dysthyroïdienne mettant en évidence une hypertrophie des muscles oculo-moteurs touchant principalement les muscles droits médiaux.

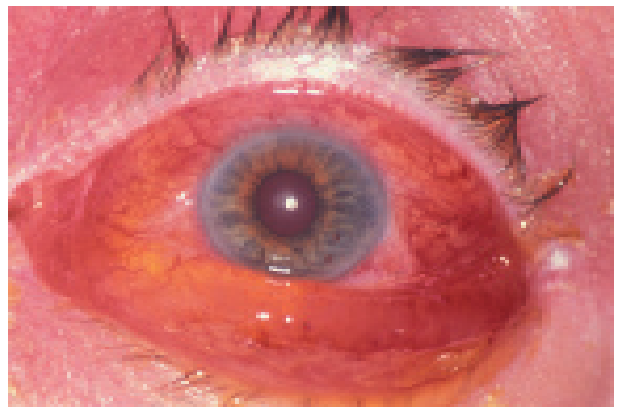
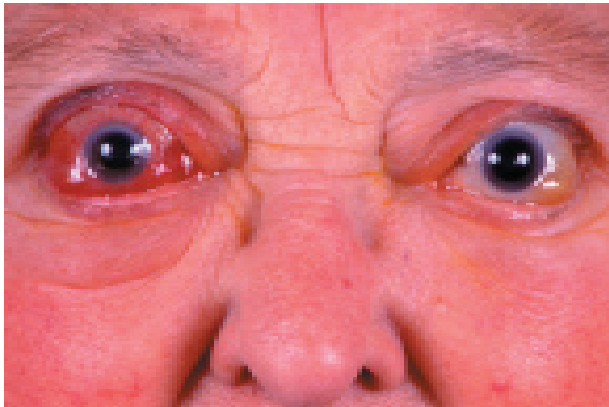
Fig. 3 et fig. 4 - Deux exemples de décompensation d'une ophtalmopathie œdémateuse maligne (ancienne «exophtalmie maligne») : importante exophtalmie responsable de signes conjonctivaux marqués (vasodilatation conjonctivale et chémosis) et d'une exposition cornéenne.

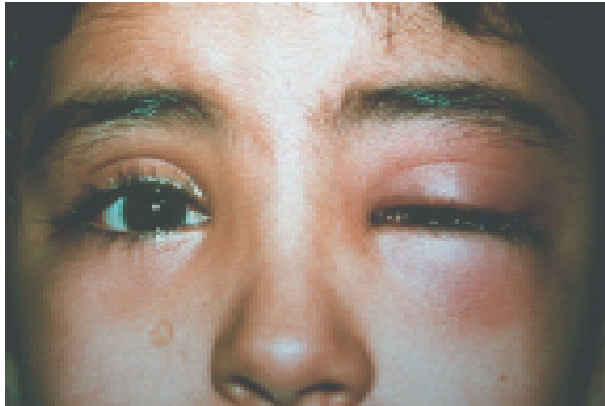

Fig. 5 - Cellulite orbitaire de l'enfant secondaire à une ethmoïdite aiguë.

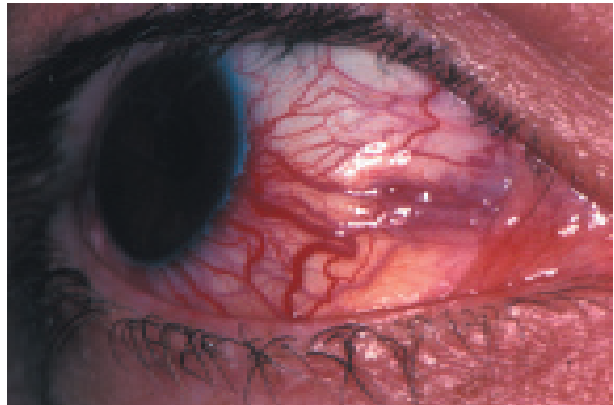
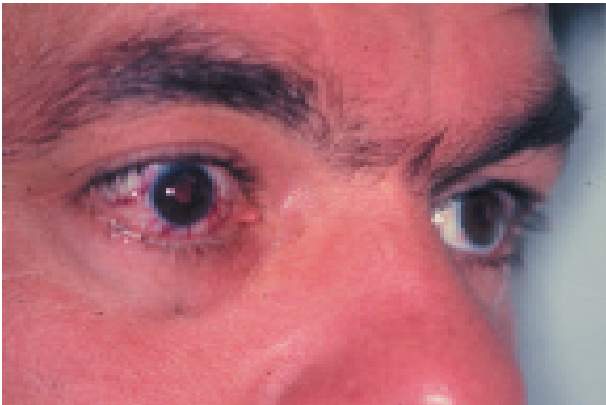

Fig. 5- Exophtalmie secondaire à une fistule carotido-caverneuse traumatique.

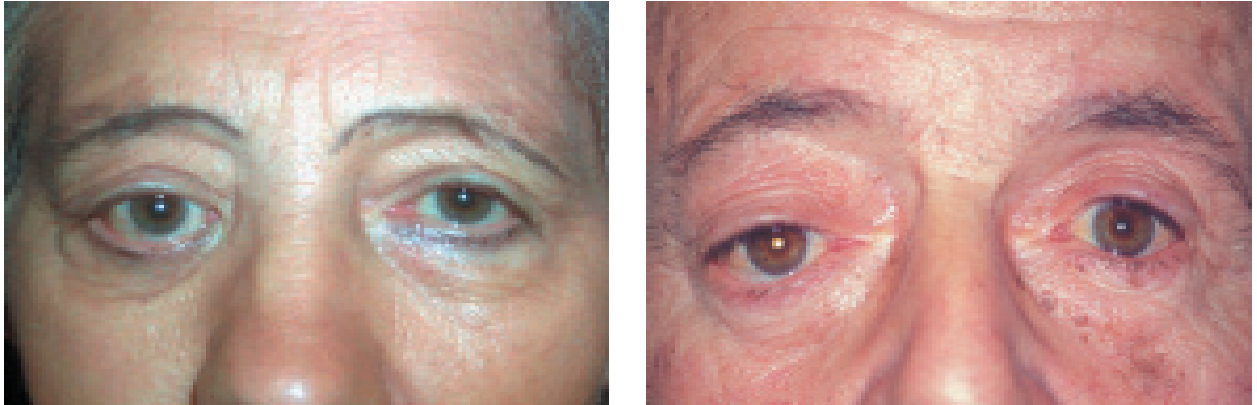


Fig. 6 - Deux cas de tumeur de la grande lacrymale : exophthalmie unilatérale et déplacement du globe oculaire en bas et en dedans par la tumeur située dans l'angle supéro-externe de l'orbite.

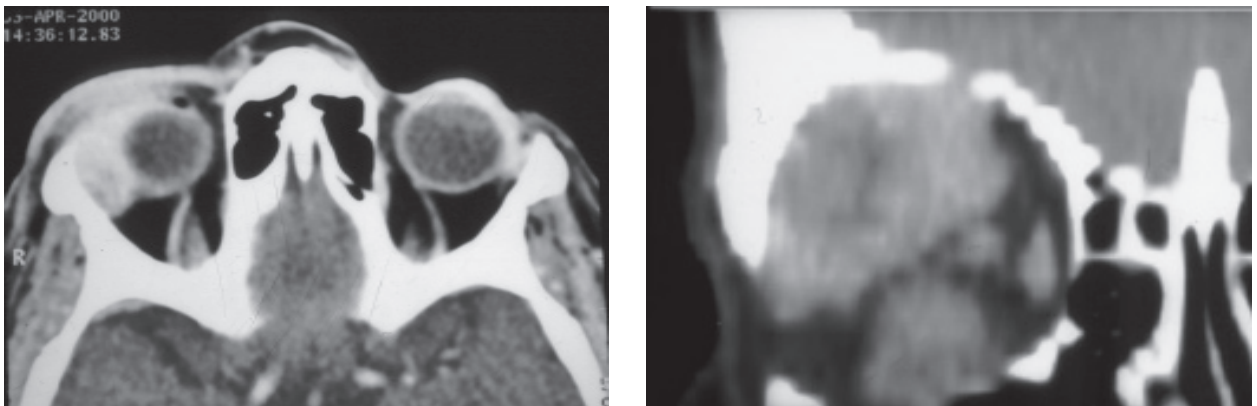


Fig. 7 - Examen tomodensitométrique (coupe axiale et coupe coronale) d'une volumineuse tumeur de l'orbite de situation externe.

